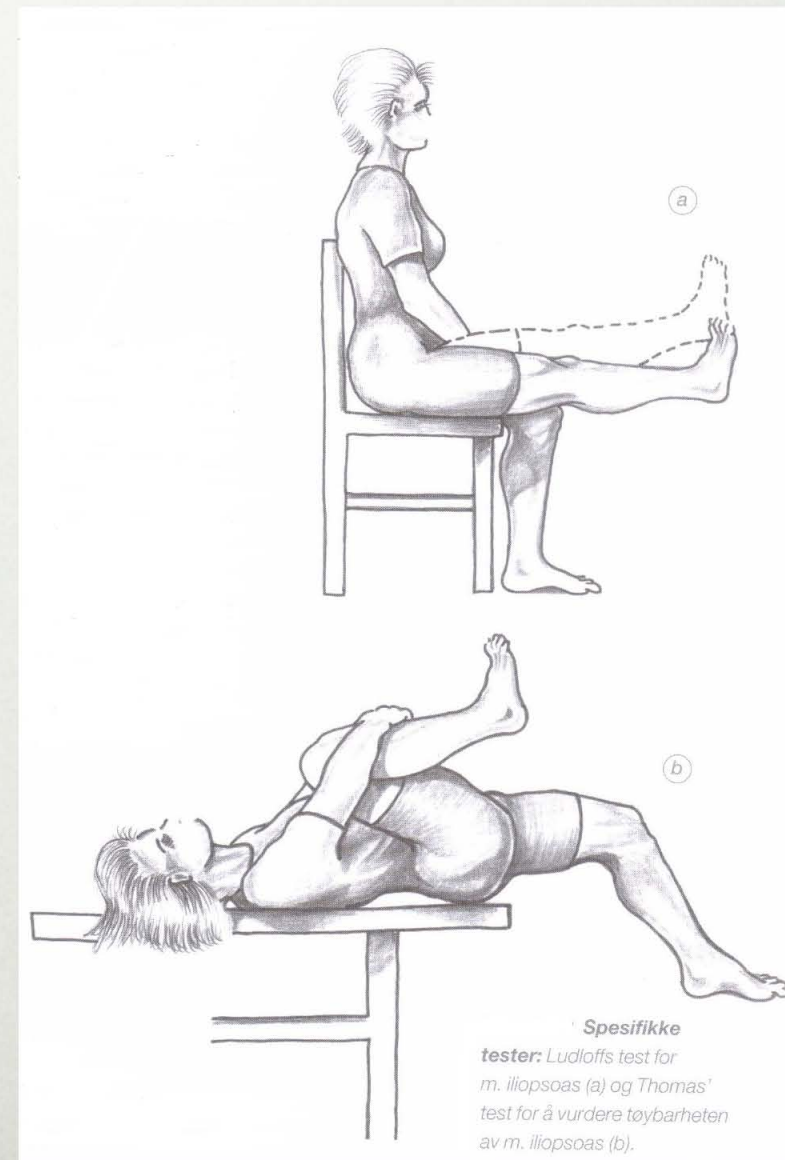


# EKSTRAARTIKULÆRE TILSTANDER

AGNAR TEGNANDER

# ILIOPSOAS-TENDINOSE

- Smerter midt i lysken like over lyskebåndet og lat. for m. abdominis
- Sm. løping oppoverbakke
- Ludloffs og Thomas` test



# SNAPPING HIP

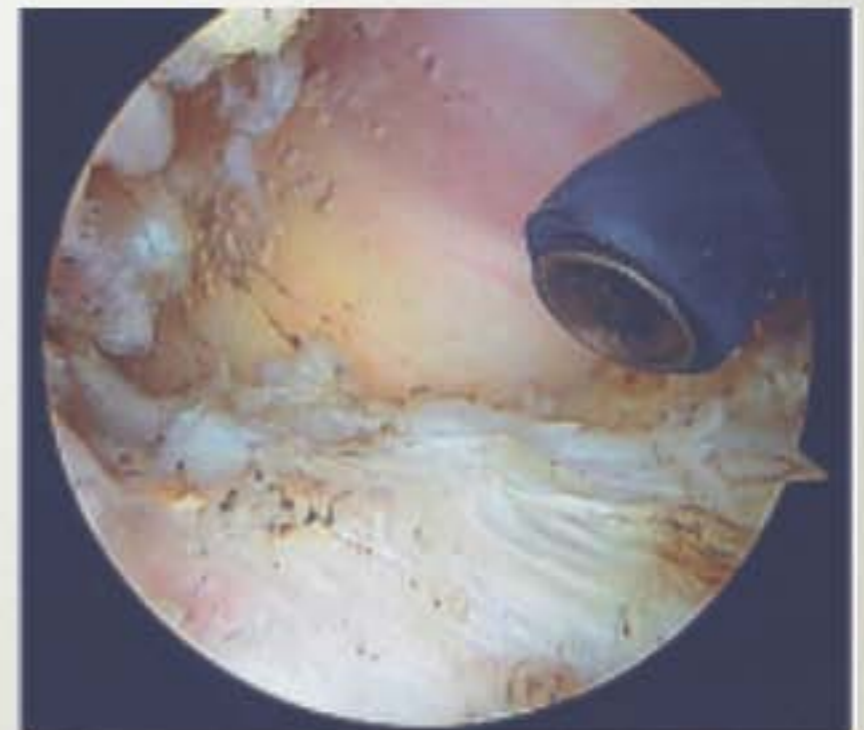
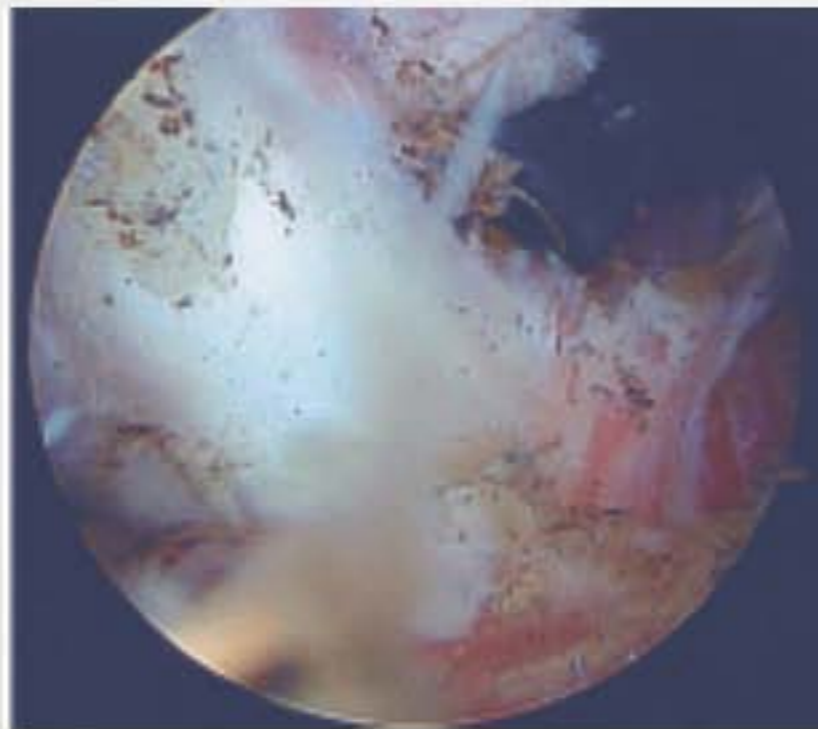
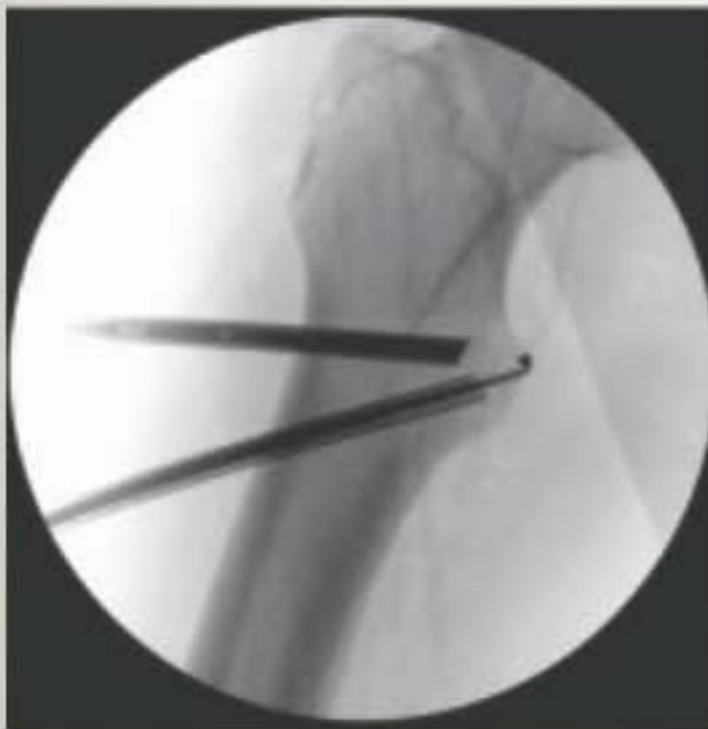---

- Typisk
- Irritasjon av bakre kant av fascia lata som glir over trochanter major
- Fortykket senekant glipper ved ext-flex
- Tøyning av fascia lata
- Operasjon
- Atypisk
- Iliopsoas over eminentia iliopectinea eller trochanter minor
- Smerter dypt i lysken
- Klkk ved ekstensjon fra flektert, utadrottert og abduisert hofte
- Tøyninger
- Operasjon

# SKOPISK ILIOPSOASTENOTOMI

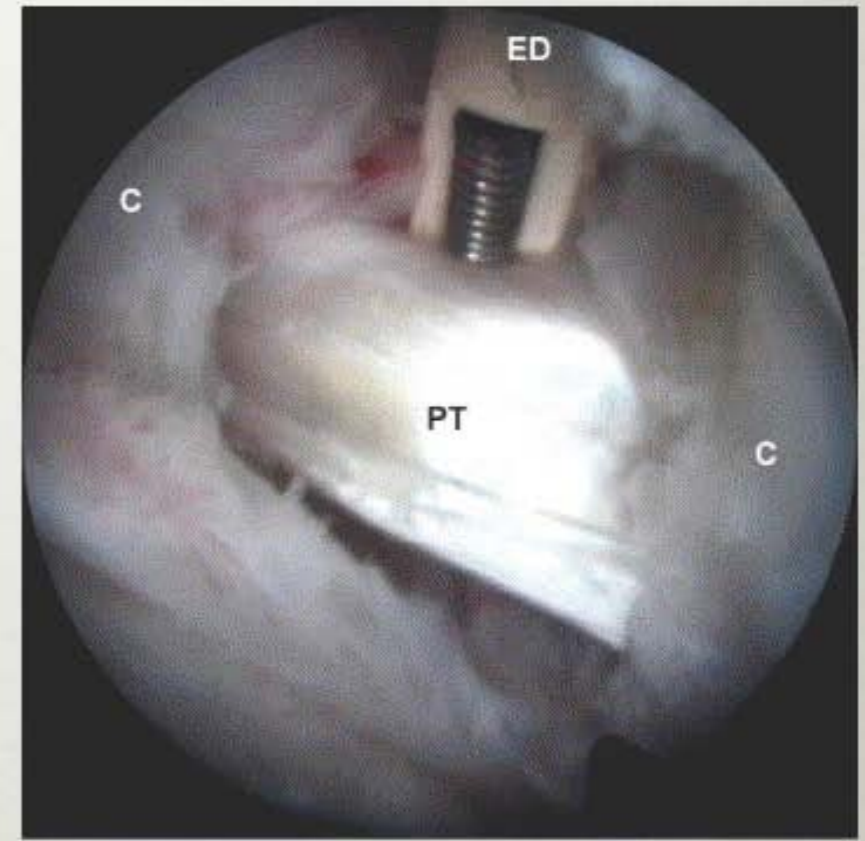
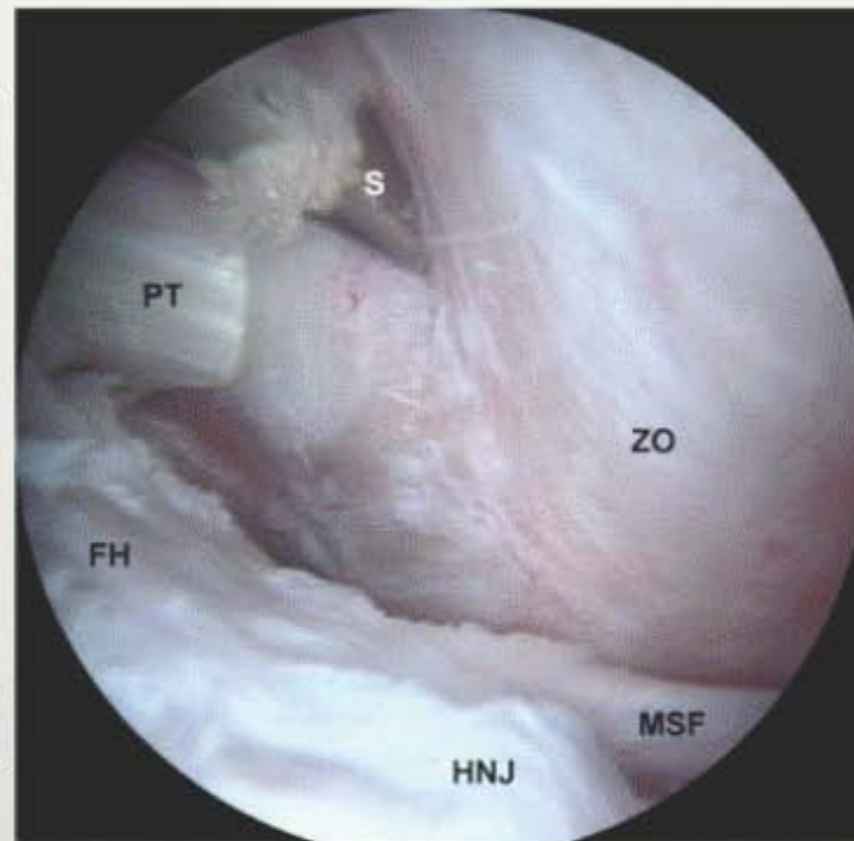
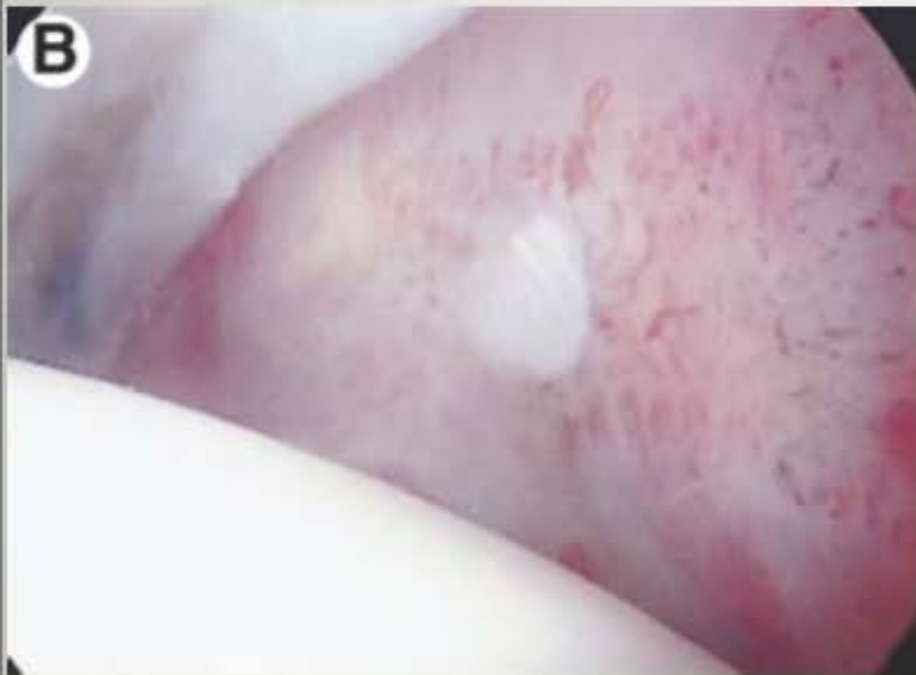---

- Ekstraartikulær tilgang



# SKOPISK ILIOPSOASTENOTOMI

- Intraartikulær tilgang



# TROCHANTERTENDINOSE

## BURSITT

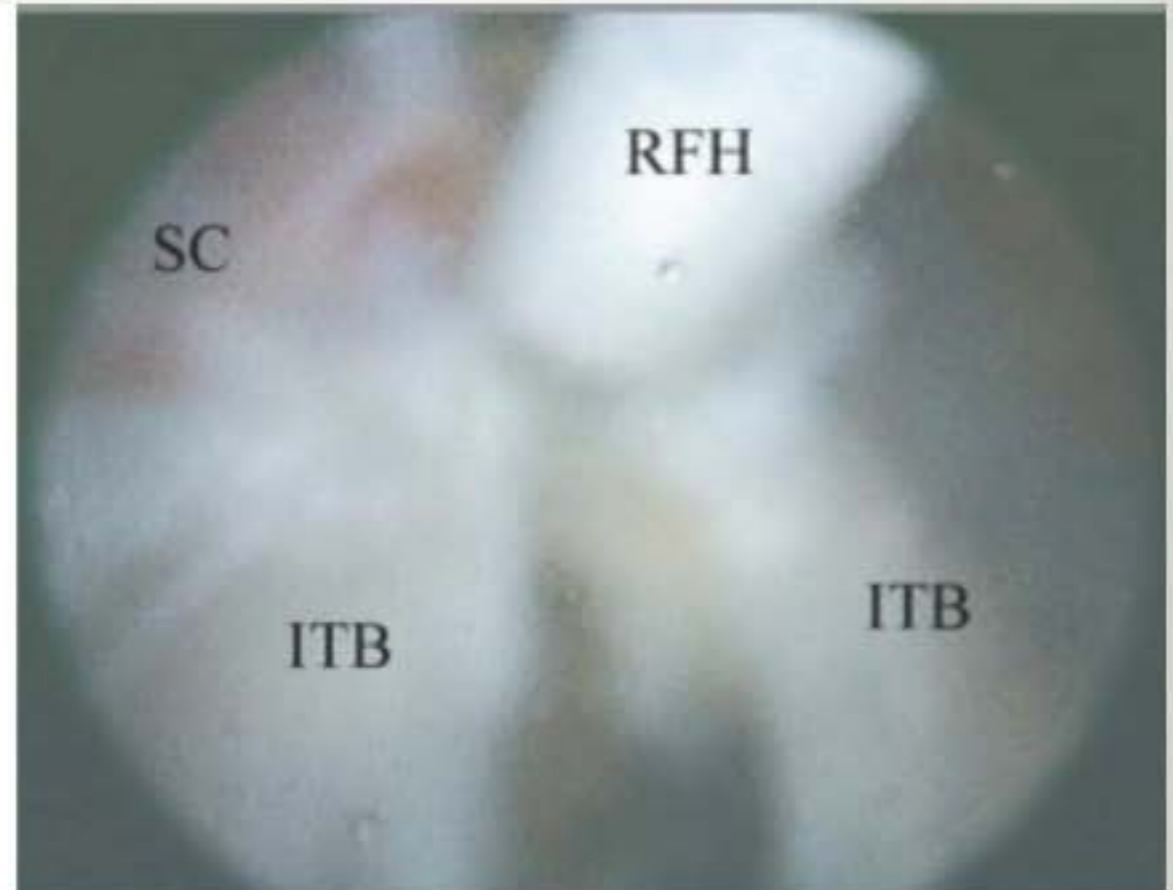
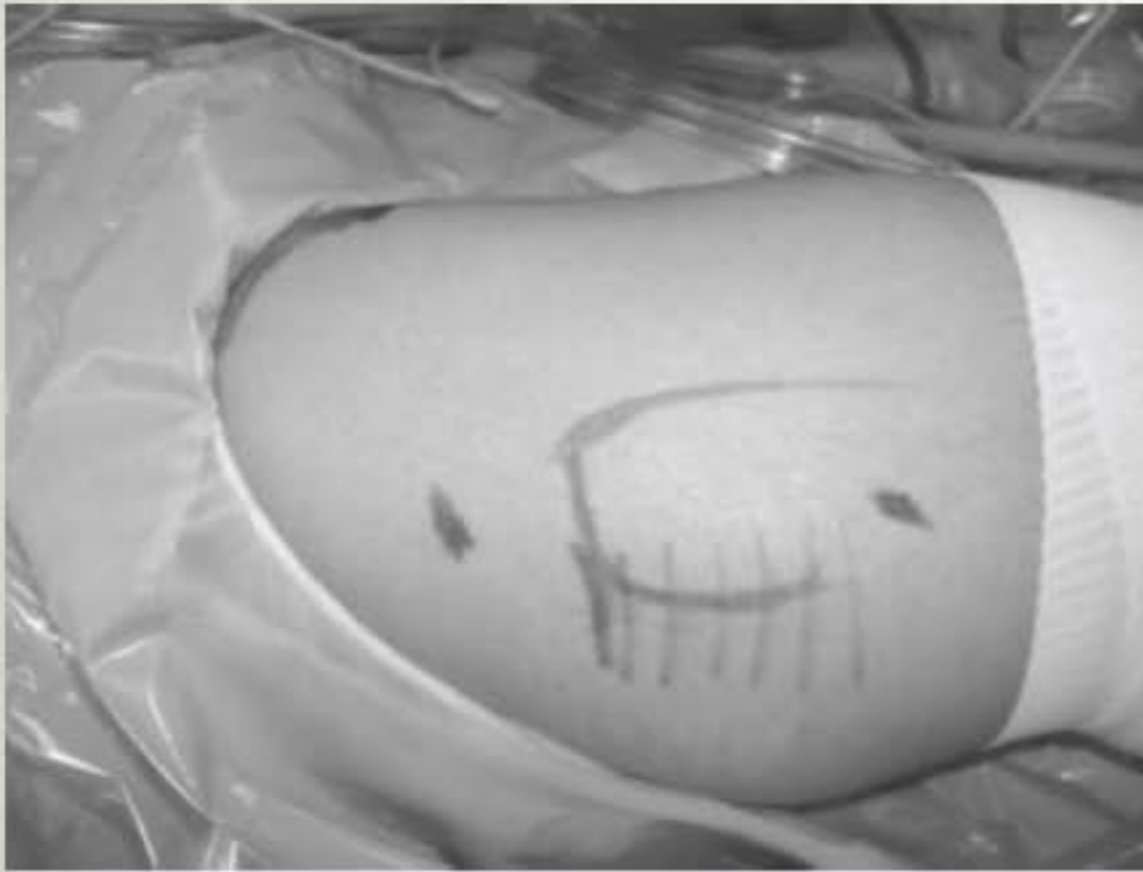---

- Langdistanseløpere, orientering
- Anisomeli (obs funksjonell anisomeli) og andre indre årsaker
- Smerter over og bak trochanterregionen
- Smerter ved palpasjon og ved abd. mot motstand
- Behandling
  - Styrke og bevegelighet
  - Korrigere utløsende faktor
  - Åpen eller skopisk tenosynovektomi og luke i fascia lata.

# TROCHANTERTENDINOSE BURSITT

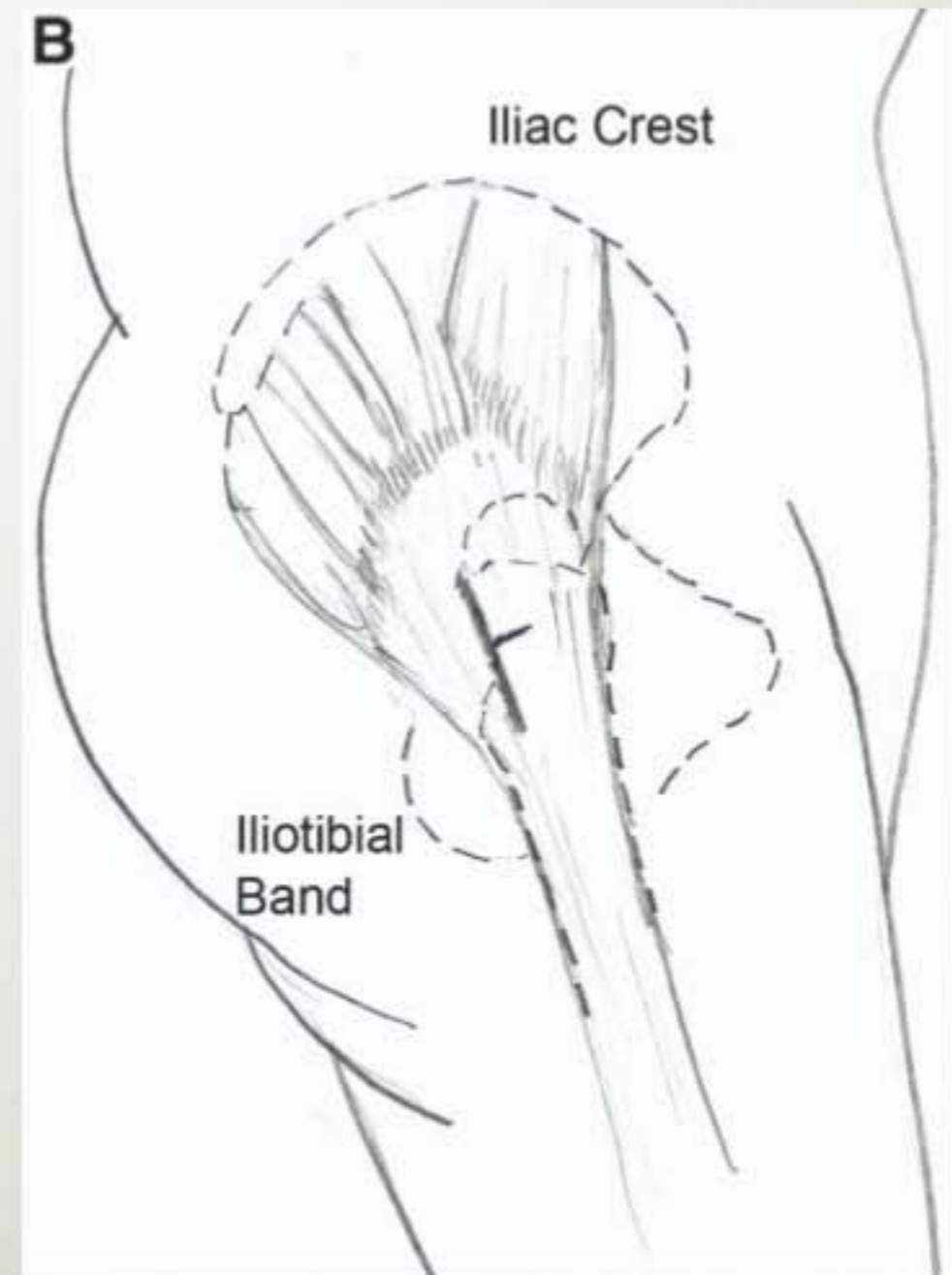
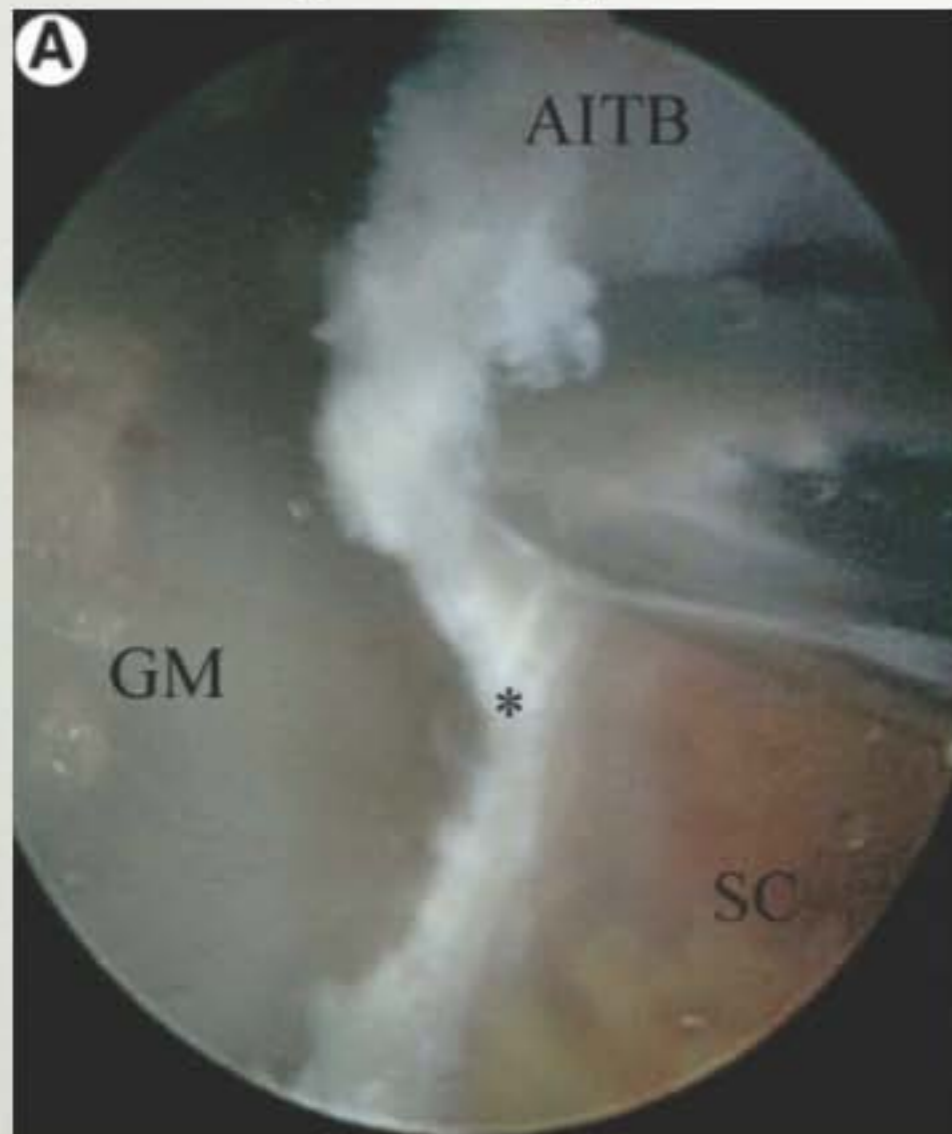---

- Skopisk z-plastikk



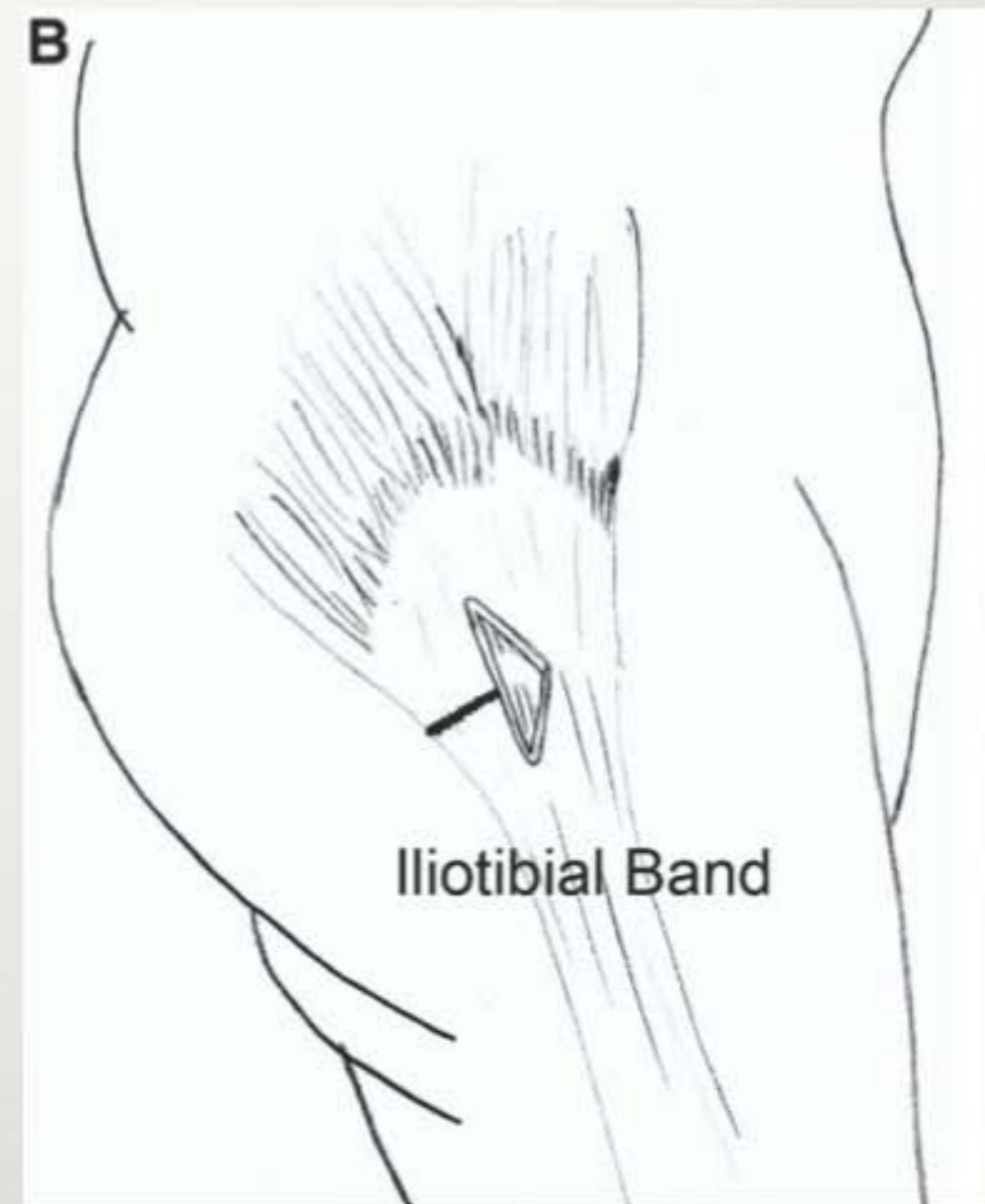
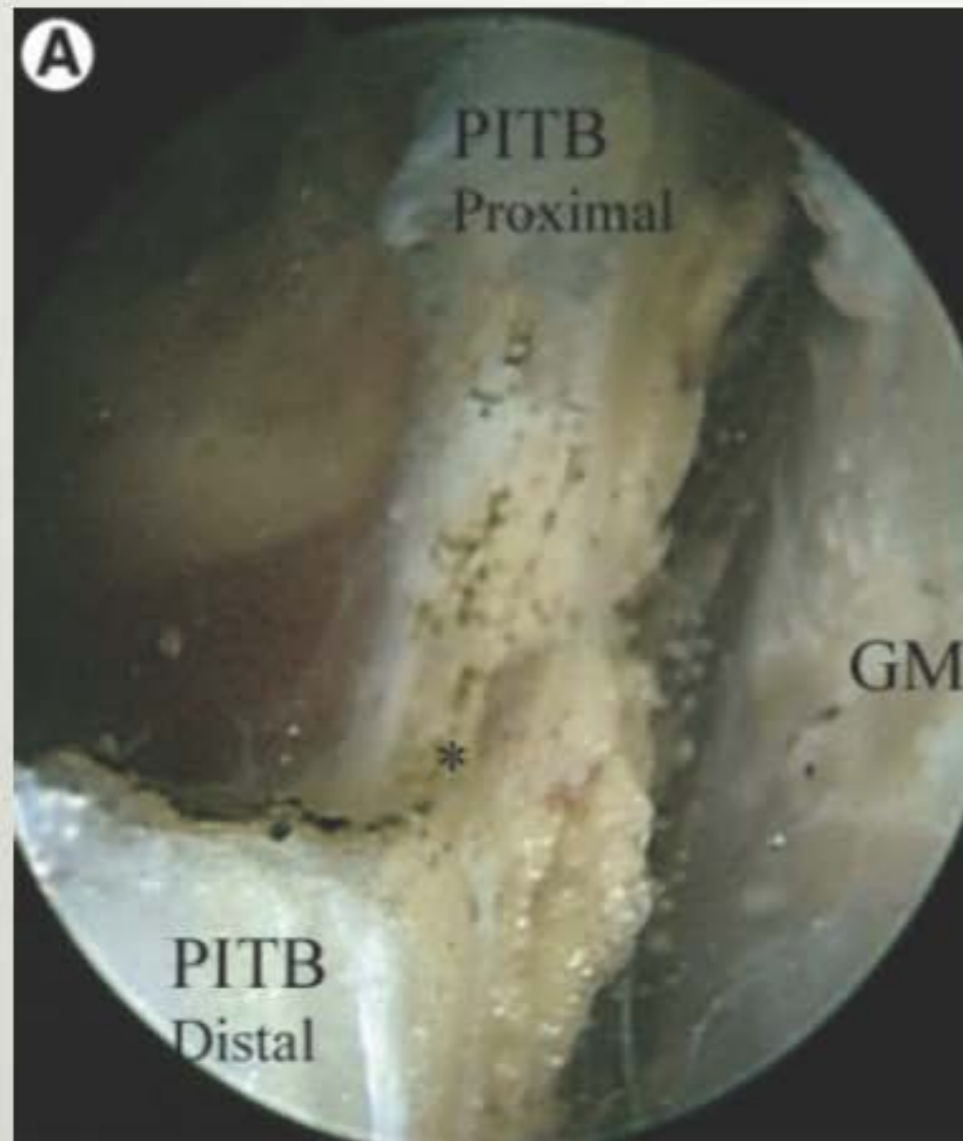# TROCHANTERTENDINOSE BURSITT

- Skopisk z-plastikk



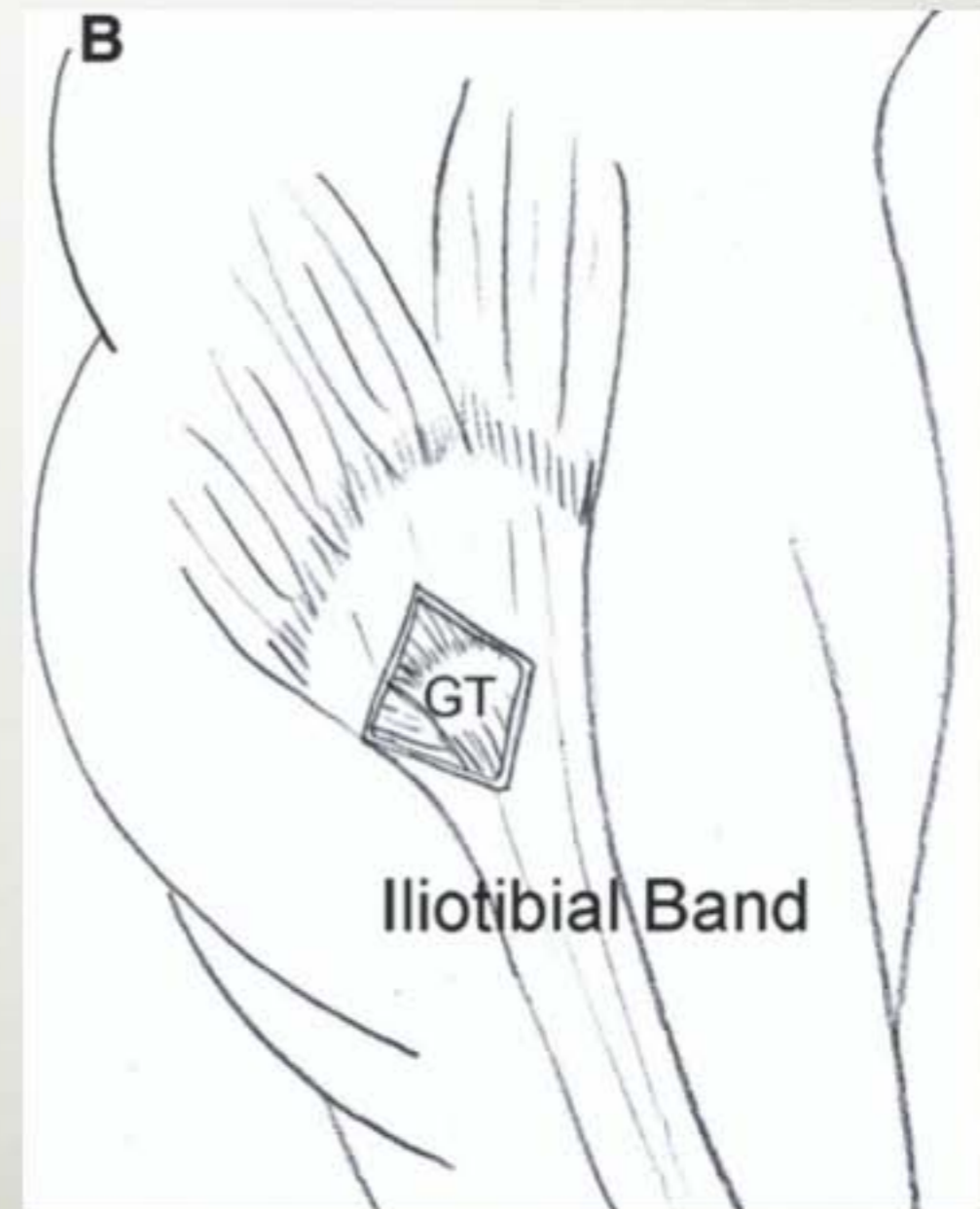
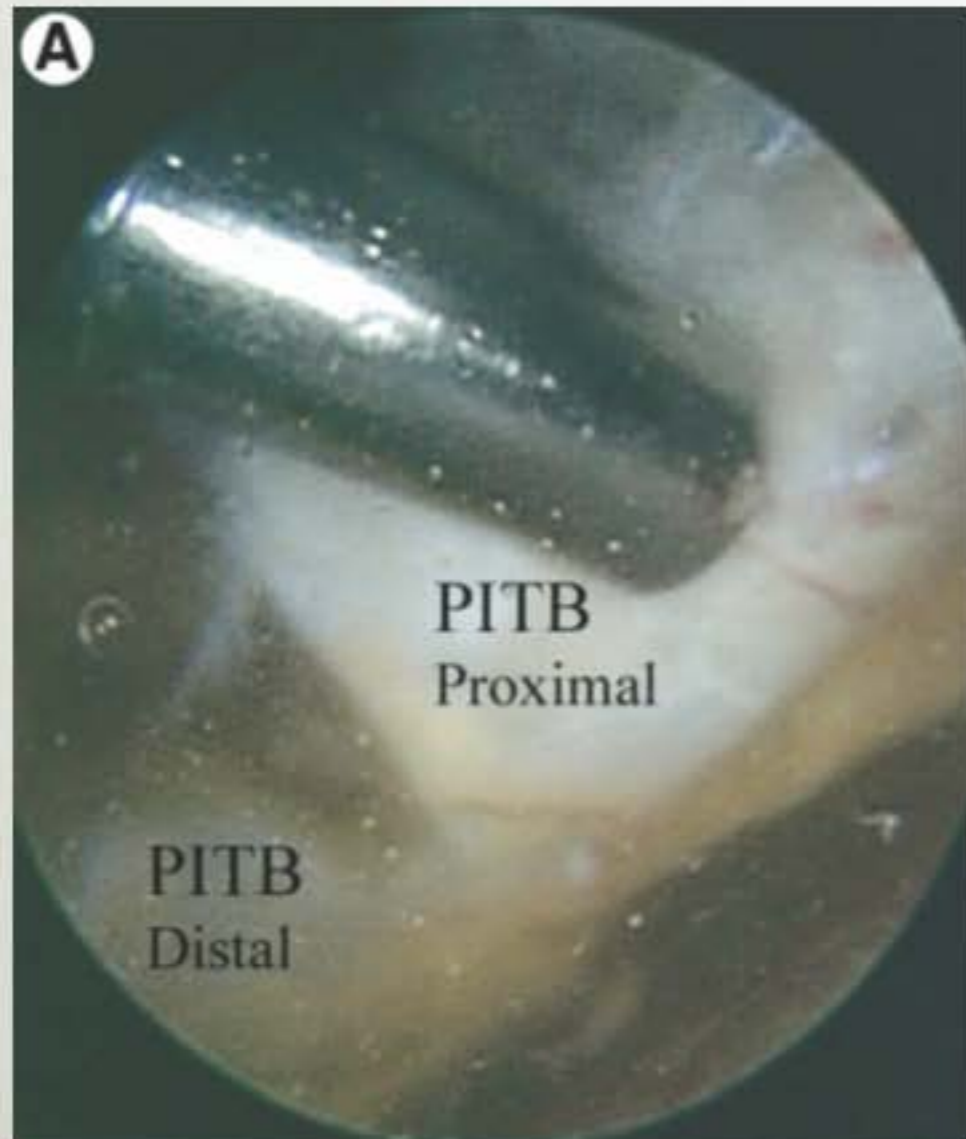# TROCHANTERTENDINOSE BURSITT

- Skopisk z-plastikk



# TROCHANTERTENDINOSE BURSITT

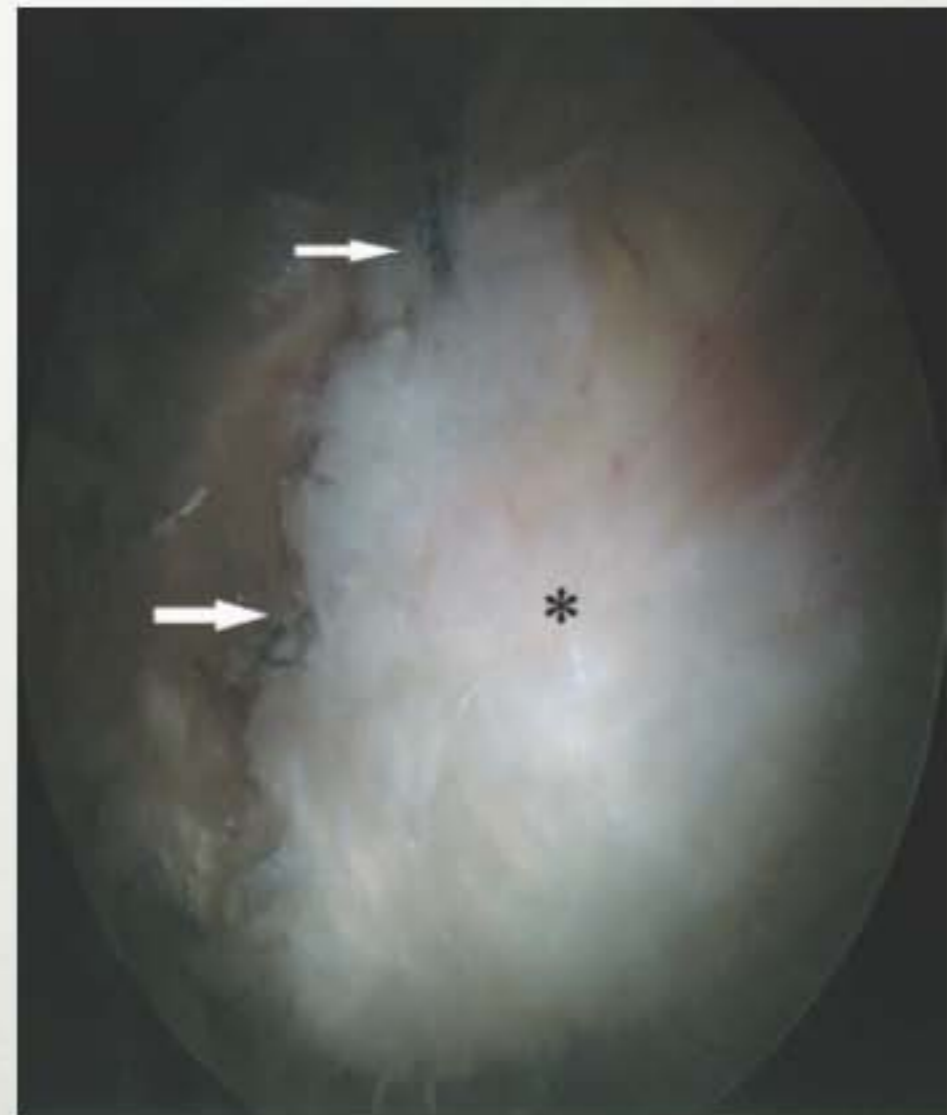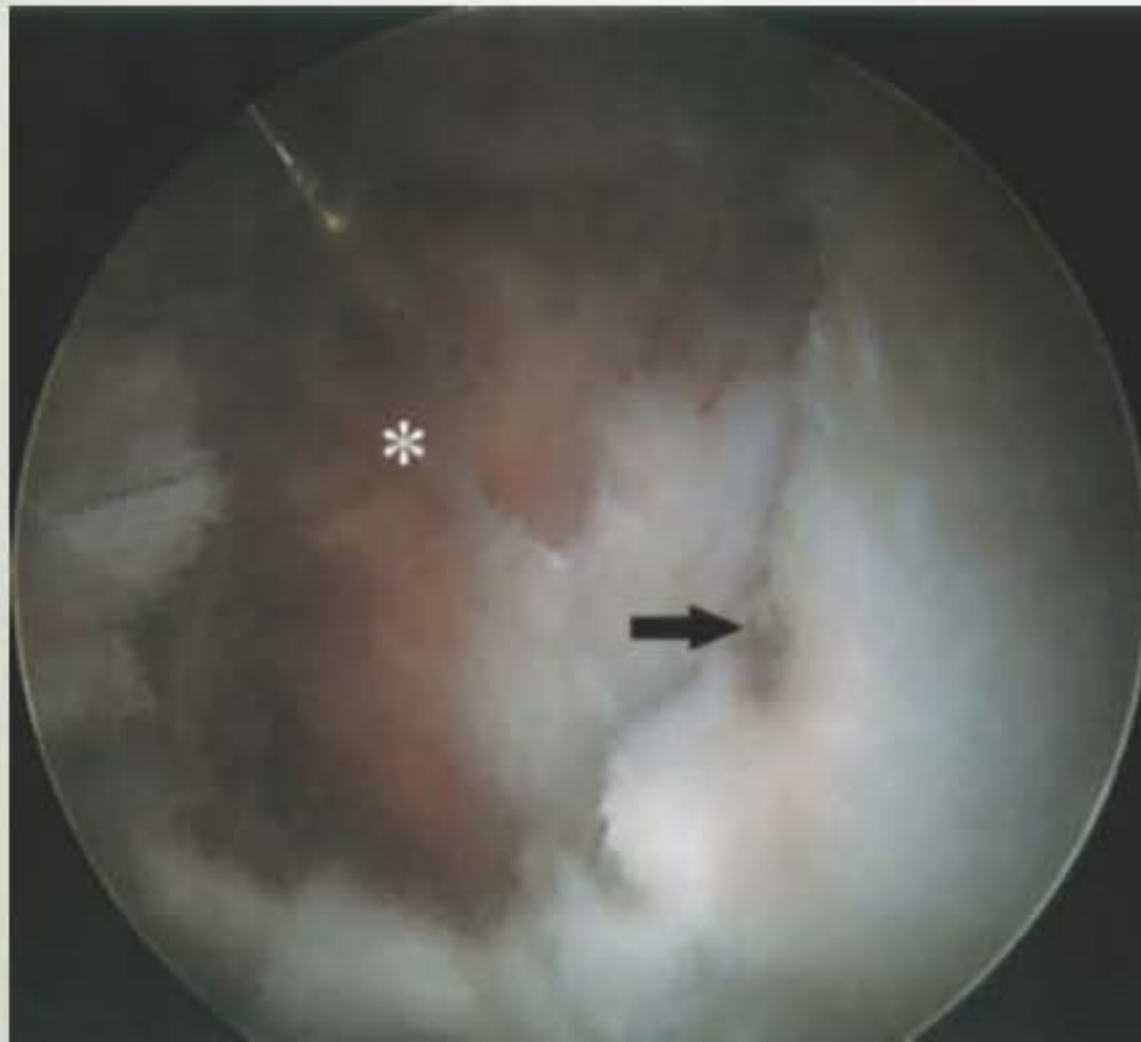- Skopisk z-plastikk



# GLUTEAL INSUFFISIENS

---

- Skopisk diagnostikk og sutur



**TAKK!**



